

ПРИЧИНЫ ФОРМИРОВАНИЯ АНЕВРИЗМЫ ГРУДНОГО ОТДЕЛА АОРТЫ

Лунова Е. Б.¹, Успенский В. Е.¹, Митрофанова Л. Б.¹, Пайдиминова М. И.², Кандинский А. В.¹, Земцовский Э. В.^{1,2}

Цель. Оценить причины формирования аневризмы грудного отдела аорты. Несмотря на использование программ скрининга, широкое внедрение визуальных методов исследования и совершенствование оперативных пособий, аневризма аорты остается одной из наиболее частых причин внезапной сердечной смерти. Имеющиеся данные о причинах формирования аневризмы грудного отдела аорты довольно противоречивы.

Материал и методы. Проанализированы истории болезни пациентов, поступивших для оперативного вмешательства по протезированию грудного отдела аорты в период с начала 2011 года по 1 мая 2012 года. В ходе анализа были оценены гендерный, возрастной состав пациентов, а также основные причины, приведшие к формированию аневризмы грудного отдела аорты.

Результаты. За период анализа было прооперировано 90 человек. В соответствии с диагнозом основными причинами формирования аневризмы аорты грудного отдела были: двустворчатый аортальный клапан (30 пациентов, 34% случаев) и атеросклероз (30 пациентов, 34% случаев), и третьей по частоте причиной (10 пациентов, 9% случаев) был синдром Марфана. При оценке 45 образцов гистологического материала, изъятых при операции, в 55% случаев был выявлен кистозный медианекроз и только в 27% – атеросклеротическое повреждение ткани; в 15% случаев (12 образцов) изменений в структуре ткани удаленного участка аорты обнаружено не было.

Заключение. Наиболее частыми фоновыми заболеваниями при развитии аневризмы грудной аорты являются двустворчатый аортальный клапан, атеросклеротическое поражение аорты и наследственные нарушения соединительной ткани. Основной причиной формирования аневризмы грудного отдела аорты является кистозный медианекроз.

Российский кардиологический журнал 2013; 1 (99): 19-22

Ключевые слова: аневризма аорты, кистозный медианекроз, атеросклероз.

¹ФГБУ Федеральный центр сердца, крови и эндокринологии им В.А.Алмазова; ²ФГБОУ Санкт-Петербургский педиатрический медицинский университет, Санкт-Петербург, Россия.

Лунова Е. Б.* – к. м. н., ст. науч. сотрудник НИЛ соединительно-тканых дисплазий, Успенский В. Е. – к. м. н., ст. н. сотрудник НИЛ хирургии пороков и ишемической болезни сердца, Митрофанова Л. Б. – д. м. н., зав. НИЛ патоморфологии дисплазий, Пайдиминова М. В. – аспирант, Кандинский А. В. – больничной ординатор 5 кардиологического отделения, Земцовский Э. В. – д. м. н., профессор, зав. НИЛ соединительно-тканых дисплазий, зав. кафедрой пропедевтики внутренних болезней.

*Автор, ответственный за переписку (Corresponding author): ms_katel@mail.ru

АБА – аневризма брюшной аорты, АГА – аневризма грудной аорты, ВПС – врожденный порок сердца, ДАК – двустворчатый аортальный клапан, ДМЖП – дефект межжелудочковой перегородки, КМН – кистозный медианекроз, ННСТ – наследственные нарушения соединительной ткани, ОАП – открытый артериальный проток.

Рукопись получена 26.12.2012

Принята к публикации 09.01.2013

Несмотря на использование программ скрининга, постоянное совершенствование визуализирующих методов исследования и оперативных пособий, аневризма аорты остается одной из наиболее частых причин внезапной сердечной смерти [1]. По данным мировой литературы, распространенность аневризмы грудной аорты (АГА) составляет 5,9 человек на 100 000 населения в год [2]. При этом пятилетняя выживаемость у пациентов с АГА ниже, чем у таковых с аневризмой брюшного отдела аорты (АБА) (64% и 75% случаев соответственно) [1, 3]. В то время как в отношении АБА установлен основной этиологический фактор – атеросклероз, причины АГА не столь однозначны [4]. Есть основания полагать, что АБА и АГА имеют разную этиологическую основу. По всей видимости, вклад генетических факторов в формирование аневризм разных отделов аорты также различен. Около 20% случаев АГА, по данным Coady M. A., связаны с такими наследственными нарушениями соединительной ткани (ННСТ) как синдром Марфана, синдром Элерса-Данло и другими [1]. В свою очередь, при АБА генетическая патология выявлялась у 12–19% пациентов и, хотя в подобных случаях не была выявлена мутация, заболевание носило семейный характер и прослеживалась его связь с развитием аневризмы у других родственников первой линии [5].

Целью данного исследования явился анализ причин формирования аневризмы грудного отдела аорты, требующей хирургической коррекции.

Материал и методы

Были проанализированы истории болезни 90 пациентов, поступивших в ФЦСКЭ им. Алмазова для оперативного вмешательства по протезированию АГА, и 30 пациентов с АБА в период с начала 2011 года по 1 мая 2012 года. В ходе анализа были оценены гендерный и возрастной состав пациентов, а также основные причины, приведшие к формированию этих аневризм. Проведен ретроспективный анализ историй болезни, изучены результаты гистологического исследования ткани иссеченного аневризматического участка аорты, полученного в ходе оперативного вмешательства. Для оценки были предоставлены 82 образца ткани грудной аорты и 30 образцов ткани брюшной аорты. Окраска препаратов производилась по ван Гизону с эластикой.

Результаты

Возрастная и гендерная характеристика пациентов с аневризмами грудного и брюшного отделов аорты представлена в таблице 1.

Как видно из таблицы, среди пациентов, подвергшихся хирургическому вмешательству как по поводу АГА, так и по поводу АБА, преобладали мужчины. В группе пациентов с АГА они составляли 70% всех обследованных, в группе пациентов с АБА – 90% случаев. Большинство пациентов в обеих группах составляли лица старше 50 лет. Однако, нельзя не обратить

Таблица 1

Сравнительная характеристика пациентов с аневризмами грудного и брюшного отделов аорты

Характеристика	АГА 90 набл			АБА 30 набл			p
	Абс. число	%	Min-max	Абс. число	%	Min-max	
Мужчины	63	70		27	90		0,051
Женщины	27	30		3	10		0,051
Средний возраст пациентов	53±15		21–79	69±6		49–83	0,000
Пациенты старше 50 лет	58	64		29	97		0,001

Таблица 2

Основные причины и фоновые заболевания у пациентов с аневризмой грудного отдела аорты

Заболевание	(n=90)	абс. число	%
Двустворчатый аортальный клапан		30	34
Атеросклероз аорты		30	34
Синдром Марфана		10	9
Неклассифицируемое ННСТ		5	6
ВПС (ОАП-2, ДМЖП-1)		3	3
Ненаследственные заболевания и травмы		5	5
Острое расслоение аорты		7	9

Сокращения: ВПС – врожденный порок сердца, ОАП – открытый артериальный проток, ДМЖП – дефект межжелудочковой перегородки.

внимание, что среди пациентов с АГА лица старше 50 лет встретились в 64% случаев (58 человек), а среди пациентов с АБА – в 97% случаев (29 человек) ($p=0,001$).

Анализ причин формирования АГА и АБА показал, что, в полном соответствии с литературными данными, у всех пациентов с АБА в основе её развития было атеросклеротическое поражение стенки брюшного отдела аорты. Напротив, в основе развития АГА роль атеросклеротического поражения сосудов не столь однозначна. Анализ историй болезни показал, что двустворчатый аортальный клапан (ДАК), как причина развития АГА, успешно конкурирует с атеросклеротическим поражением (табл. 2).

Как видно из таблицы, ДАК и атеросклероз являются наиболее частыми причинами развития АГА, а частота выявления каждой из этих причин составляет одну треть всех случаев. На третьем месте по частоте развития АГА, потребовавшей оперативного вмешательства, был синдром Марфана (9% случаев). Еще у 20 оперированных пациентов с АГА (23% случаев) были выявлены другие фоновые кардиологические заболевания, наличие которых далеко не всегда объясняло причину возникновения АГА.

Так, среди лиц, оперированных по поводу АГА, в 5 случаях имело место неклассифицируемое наследственное нарушение соединительной ткани. У трех оперированных при обследовании были выявлены врожденные пороки сердца, дающие основание подозревать патогенетическое единство развития АГА и других дефектов эмбриогенеза. Среди ненаслед-

ственных фоновых заболеваний пациентов с АГА в 2 наблюдениях был выявлен сифилис, и по одному случаю политравма грудной клетки, мезотелиома и первичный инфекционный эндокардит.

Оценка результатов гистологического исследования образцов аневризматически измененной ткани аорты, иссеченной при операции, была проведена на основе анализа 82 образцов ткани аорты. В 55% случаев (45 образцов) при гистологическом исследовании был выявлен кистозный медианекроз (КМН), из них у 6 пациентов имело место сочетание признаков атеросклероза аорты и медианекроза. Лишь в 23% случаев АГА (19 образцов) было выявлено атеросклеротическое поражение ткани аорты. В 11% (12 образцов) изменений в структуре ткани обнаружено не было. Оставшиеся 6 образцов (7% случаев) пришлись на признаки тромбирования и инфекционное, в том числе и сифилитическое, поражение аорты. Было проведено сравнение гистологических находок с наиболее часто встречающимися диагнозами. Данные приведены в таблице 3.

Как видно из таблицы, далеко не всегда клинический диагноз совпадал с результатами морфологического исследования. КМН был выявлен нами в 39 случаях. Еще у 12 пациентов КМН был выявлен наряду с признаками атеросклеротического поражения аорты. Таким образом, признаки КМН были выявлены нами в 51 из 82 подвергнутых гистологическому исследованию образцов (62% случаев), что свидетельствует о его широкой распространенности не только при АГА, вызванной ДАК и ННСТ, но и у больных с признаками атеросклеротического поражения аорты. Как известно, развитие КМН связано не только с дефектами соединительной ткани при ряде ННСТ, но и с возрастной деградацией соединительной ткани, темпы которой нарастают под влиянием артериальной гипертензии [6].

Типичные изменения при КМН аорты локализовались в медию. Наблюдалось нарушение правильной слоистой архитектоники этого слоя за счет разрывов, лизиса эластических волокон с образованием кист, заполненных гомогенной субстанцией, окрашивающихся метохроматично на фоне очагов некроза и бесклеточного фиброза (рис. 1).

Для атеросклеротического поражения аорты было характерно утолщение интимы за счет озер внекле-

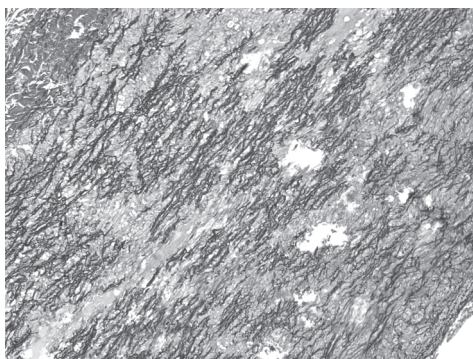


Рис. 1. Изменения в аорте при кистозном медианекрозе.




Рис. 2. Изменения в аорте при атеросклерозе.

точного аккумуляции липидов с массивной клеточной инфильтрацией лимфоцитами, макрофагами и пенными клетками (рис. 2).

Обсуждение

Таким образом, треть пациентов, прооперированных по поводу АГА, имели ДАК, у другой трети лиц с АГА в основе её развития лежал атеросклероз и около 10% случаев составили пациенты с синдромом Марфана. Эти данные свидетельствуют о том, что представление о ведущей роли атеросклероза аорты в развитии АГА [10, 7] нашими данными не подтверждается. Напротив, они совпадают с мнением тех авторов, которые говорят о незначительной роли атеросклероза в развитии АГА [6, 8]. В нашем исследовании атеросклероз не являлся основной причиной формирования АГА не только по данным клинического обследования, но и по результатам морфологического анализа материала, взятого в процессе оперативного вмешательства.

Различие причин, лежащих в основе развития АГА и АБА, с нашей точки зрения, может быть объяснено различиями в формировании грудного и брюшного отделов аорты в процессе эмбриогенеза [9]. Как известно, грудная аорта развивается из нервного гребня, в то время как брюшная аорта – деривант мезодермы. Клетки – предшественники грудной аорты из нервного гребня и мезодермальные клетки – предшественники брюшной аорты показали различ-

ные ответные реакции на воздействие цитокинов и факторов роста. Так, повышенный уровень гомоцистеина стимулировал пролиферацию сосудистых гладкомышечных клеток деривантов нервного гребня и в то же время не оказывал никакого влияния на мезодермальные гладкомышечные клетки [9]. Точно также под воздействием TGF- β отмечено повышение продукции коллагена в грудной аорте, в то время как на брюшную аорту такое воздействие не влияет [9]. Вероятно, этим может быть объяснен тот факт, что при синдроме Марфана имеет место высокая частота формирования АГА, в то время как АБА встречается значительно реже. На модели мышей с синдромом Марфана было показано, что он сопровождается увеличением активности TGF- β и частоты развития АГА [11]. Мутации рецепторов TGF- β , лежащие, как известно, в основе развития синдрома Луиса-Дитца, также приводили к усилению сигналинга TGF- β и формированию АГА [12].

Кроме эмбриональной гетерогенности грудного и брюшного отделов аорты имеется еще и их структурная гетерогенность. Дело в том, что толщина меди грудного отдела аорты достигает 55–60 единиц пластин и этот отдел аорты имеет аваскулярную и васкуляризируемую зоны, в то время как медиа брюшной аорты полностью аваскулярна, поскольку состоит из 28–32 пластинчатых единиц [9].

Еще один интересный факт, объясняющий различия в характере поражения грудного и брюшного отде-

Таблица 3

Гистологические изменения при аневризме грудного отдела аорты различной этиологии

Заболевание и число образцов	Результаты гистологического исследования				
	КМН	Атеросклероз	Сочетание атеросклероза и КМН	Нет изменений	Другие причины
ДАК – 29	17	2	4	5	1
Атеросклероз аорты – 26	5	17	2	2	–
С-м Марфана – 10	8	–	–	2	–
Неклассифицируемое ННСТ – 5	3	–	–	2	–
Сифилис – 2	–	–	–	–	2
Др. причины – 10	6	–	–	1	3
Всего	39	19	6	12	6

лов, состоит в том, что характер роста медики отличается над и под диафрагмой. В грудном отделе аорты толщина медики увеличивается от рождения по мере взросления за счет синтеза новых пластинчатых единиц, в то время как в брюшном отделе аорты этот процесс происходит за счет расширения уже имеющихся единиц [9]. При формировании аневризмы происходит гибель гладкомышечных клеток и фрагментация эластина медики. Именно поэтому участок аорты с меньшим числом пластинчатых единиц, худшими условиями питания больше подвержен дегенерации медики и формированию аневризмы. Именно этим возможно обусловлена более высокая встречаемость АБА по сравнению с аневризмой грудного отдела аорты.

В исследовании *The Pathological Determinants of Atherosclerosis in Youth* была отмечена более высокая частота поражения атеросклерозом брюшного отдела аорты. Грудная аорта более резистентна к формированию бляшек. Данный вывод подтверждается и результатами нашего исследования. У большинства пациентов, включенных в наше исследование, по гистологическим данным выявлялся кистозный медианекроз, что может быть признаком слабости соединительной ткани, приво-

дящей к формированию АГА. Интересным также является тот факт, что у 15% пациентов не удалось выявить гистологические нарушения в представленных образцах, что свидетельствует о нарушении сосудистой стенки на структурном уровне, недоступном в настоящее время для гистологического исследования.

Заключение

1. Аневризма грудного отдела аорты, по сравнению с аневризмой брюшного отдела последней, развивается в более молодом возрасте и этиологически неоднородна.

2. Наиболее частыми причинами развития аневризмы грудной аорты являются двустворчатый аортальный клапан и наследственные нарушения соединительной ткани.

3. Наиболее характерной гистологической находкой в аневризматически измененной ткани аорты, иссеченной в процессе оперативного вмешательства, является кистозный медианекроз, что свидетельствует о врожденных или приобретенных нарушениях соединительной ткани, приводящих к формированию аневризмы.

Литература

- Cozijnsen L., Braam R.L., Waalewijn R. et al. What is new in dilatation of the ascending aorta? Review of current literature and practical advice for the cardiologist. *Circulation* 2011; 123:924–8.
- Isselbacher E.M. Thoracic and abdominal aortic aneurysms. *Circulation* 2005; 111:816–28.
- Lederle F.A., Wilson S.E., Johnson G.R., et al. Immediate repair compared with surveillance of small abdominal aortic aneurysms. *N Engl J Med* 2002; 346 (19):1437–44.
- Ito S., Akutsu K., Tamori Y., et al. Differences in atherosclerotic profiles between patients with thoracic and abdominal aortic aneurysms. *Am J Cardiol* 2008; 101 (5):696–9.
- Albornoz G., Coady M.A., Roberts M., et al. Familial thoracic aortic aneurysms and dissections: incidence, modes of inheritance, and phenotypic patterns. *Ann Thorac Surg* 2006; 82:1400–5.
- Питер Либби, Роберт О. Боноу, Дуглас Л. Манн et al. Болезни сердца по Браунвальду. Руководство по сердечно-сосудистой медицине. В 4 томах (Braunwald's Heart Disease: A Textbook of Cardiovascular Medicine). Издательство Рид Элсивер 2010 г, тл 56: 1464.
- Lavall D., Schäfers H.J., Böhm M., et al. Aneurysms of the ascending aorta. *Dtsch Arztebl Int* 2012; 109 (13): 227–33. DOI: 10.3238/artztebl.2012.0227.
- Agozzino L., Santè P., Ferraraccio F., et al. Ascending aorta dilatation in aortic valve disease: morphological analysis of medial changes. *Heart Vessels* 2006; 21 (4):213–20.
- Yuan S., Jing H. Cystic medial necrosis: pathological findings and clinical implications. *Rev Bras Cir Cardiovasc* 2011; 26.1:107–15.
- Irtyuga O.B., Voronkina I.V., Smagina L.V. et al. The detection rate of aneurysm of the ascending aorta and the mechanism of its development according to the register FTSSKE VA Almazov. *Bulletin FTSSKE VA Almazov* 2011; 5 (10):73–8. Russian (Иртыга О.Б., Воронкина И.В., Смагина Л.В. и др. Частота выявления аневризмы восходящего отдела аорты и механизм ее развития по данным регистра ФГУ ФЦСКЭ им В.А. Алмазова. Бюллетень ФЦСКЭ им В.А. Алмазова 2011; 5 (10):73–8).
- Chung A.W., Au Y.K., Sandor G.G., et al. Loss of elastic fiber integrity and reduction of vascular smooth muscle contraction resulting from the upregulated activities of matrix metalloproteinase-2 and -9 in the thoracic aortic aneurysm in Marfan syndrome. *Circ Res* 2007; 101 (5):512–22.
- Loeys B.L., Chen J., Neptune E.R., et al. A syndrome of altered cardiovascular, craniofacial, neurocognitive and skeletal development caused by mutations in TGFBR1 or TGFBR2. *Nat Genet* 2005; 37 (3):275–81.

Causal factors in the development of thoracic aortic aneurysm

Luneva E.B.¹, Uspenskiy V.E.¹, Mitrofanova L.B.¹, Paidimirova M.I.², Kandinskiy A.V.¹, Zemtsovsky E.V.^{1,2}

Aim. To assess the causal factors in the development of thoracic aortic aneurysm. Despite the existing screening programmes, widely used visualisation methods, and improved intervention techniques, aortic aneurysm remains one of the leading causes of sudden cardiac death. The existing evidence on the causal factors in the development of thoracic aortic aneurysm is contradictory.

Material and methods. We analysed medical histories of the patients hospitalised for thoracic aortic stenting from early 2011 to May 2012. The age and gender composition of the sample and the main causal factors resulting in the development of thoracic aortic aneurysm were assessed.

Results. In total, 90 patients underwent thoracic aortic stenting. The main causes for the development of thoracic aortic aneurysm were: bicuspid aortic valve (n=30, 34%), atherosclerosis (n=30, 34%), and Marfan syndrome (n=10, 95). In 45 intra-

intervention biopsy samples, cystic medial necrosis was found in 55%, atherosclerosis in 27%, and normal tissue in 15% (n=12).

Conclusion. The most common concomitant pathology in patients with thoracic aortic aneurysm was bicuspid aortic valve, aortic atherosclerosis, and hereditary connective tissue disorders. The main causal factor in the development of thoracic aortic aneurysm was cystic medial necrosis.

Russ J Cardiol 2013; 1 (99): 19–22

Key words: aortic aneurysm, cystic medial necrosis, atherosclerosis.

¹V.A. Almazov Federal Centre of Heart, Blood, and Endocrinology; ²St. Petersburg Pediatric Medical University, St. Petersburg, Russia.