

СОВРЕМЕННЫЕ МАСКИ МИОКАРДИТА (ОТ КЛИНИЧЕСКИХ СИНДРОМОВ К ДИАГНОЗУ)

Благова О. В., Недоступ А. В.

Современные классификации миокардита строятся, преимущественно, по морфологическому принципу, что связано с решающей ролью биопсии миокарда в его диагностике. Однако в повсеместной клинической практике этот метод применяется недостаточно широко, в то время как с различными, порой далекими от классических, проявлениями миокардита кардиологи и интернисты сталкиваются все чаще.

Четкая связь дебюта кардиальных симптомов с перенесенной инфекцией является наиболее специфичным признаком миокардита, но отсутствие этой связи ни в коей мере не исключает диагноза. Применяя биопсию миокарда и разработанный с ее помощью алгоритм комплексной диагностики миокардита, мы наиболее часто наблюдали следующие его варианты. 1. Латентный (без декомпенсации и общевоспалительных изменений) миокардит у пациентов с т.н. идиопатическими нарушениями ритма и проводимости, включая мерцательную аритмию. 2. Различные по течению и вкладу вирусных и иммунных механизмов типы миокардита у больных с синдромом ДКМП. 3. Паранеопластический миокардит. 4. Миокардит с инфарктоподобным началом (как острый, благоприятный по течению и прогнозу, так и хронический с исходом в тяжелую сердечную недостаточность), микроваскулярной стенокардией, а также сочетания миокардита с коронарным атеросклерозом и истинным инфарктом миокарда. 5. Миокардит у пациентов с различными генетическими кардиомиопатиями (в том числе аритмогенной дисплазией правого желудочка и некомпактным миокардом). 6. Миокардит как проявление латентных системных аутоиммунных заболеваний.

Приводится подробный перечень и анализ клинических ситуаций, в которых необходимо подтверждать или исключать наличие миокардита, даются рекомендации по его дифференциальной диагностике, обсуждаются различные патогенетические механизмы, выявление которых является основой для проведения базисной терапии.

Российский кардиологический журнал 2014, 5 (109): 13–22

Ключевые слова: миокардит, идиопатические аритмии, дилатационная кардиомиопатия, инфарктоподобный вариант, микроваскулярная стенокардия, эндомиокардиальная биопсия.

Факультетская терапевтическая клиника им. В. Н. Виноградова Первого МГМУ им. И. М. Сеченова, Москва, Россия.

Благова О. В. — д.м.н., доцент кафедры факультетской терапии, Недоступ А. В. — д.м.н., профессор кафедры факультетской терапии.

*Автор, ответственный за переписку (Corresponding author): blagovao@mail.ru

AB — атриовентрикулярный(ая), АДПЖ — аритмогенная дисплазия правого желудочка, АНФ — антинуклеарный фактор, ДКМП — дилатационная кардиомиопатия, ДНК — дезоксирибонуклеиновая кислота, ИБС — ишемическая болезнь сердца, КДР — конечный диастолический размер, МРТ — магнитно-резонансная томография, МСКТ — мультиспиральная компьютерная томография, ОРВИ — острая респираторная вирусная инфекция, СРБ — С-реактивный белок, ФВ ЛЖ — фракция выброса левого желудочка, ЭКГ — электрокардиограмма, ЭхоКГ — эхокардиография, ANCA — антитела к цитоплазме нейтрофилов, HBV — вирус гепатита В.

Рукопись получена 25.04.2014

Рецензия получена 28.04.2014

Принята к публикации 05.05.2014

CONTEMPORARY MASKS OF THE MYOCARDITIS (FROM CLINICAL SIGNS TO DIAGNOSIS)

Blagova O. V., Nedostup A. V.

Contemporary myocarditis classifications are usually made up by morphological criteria due to a critical role of biopsy in its diagnostic. However in general medical practice this method is quite rare, though in the real practice internists and cardiologists meet this disease more and more often, including its non-classical forms.

Clear connection of cardiac symptomatology with an infection is the most specific sign of myocarditis, though its absence does not rule out the diagnosis. Using biopsy and complex algorithm of diagnostics developed on the basis of biopsy we have usually seen these types: 1. Latent (without decompensation and general inflammatory changes) myocarditis in patients with so-called idiopathic rhythm and conduction disorders including atrial fibrillation; 2. Various clinical course and immunity-involvement types in patients with the dilated cardiomyopathy; 3. Paraneoplastic myocarditis; 4. Myocarditis with infarction-like manifesting (as acute and benevolent in its course and prognosis, as chronic with the outcome into severe heart failure), microvascular angina, and combination of myocarditis with coronary

atherosclerosis and real MI; 5. Myocarditis in patients with different genetic cardiomyopathies (including arrhythmogenic right ventricle dysplasia and non-compact myocardium); 6. Myocarditis as the sign of latent autoimmunity disorders. The complete list and analysis of clinical situations is provided, in those it is obligatory to confirm or rule out a myocarditis. The guidelines for differential diagnosis are given with the discussion of various pathogenetic mechanisms clarification of which makes possible a basis therapy.

Russ J Cardiol 2014, 5 (109): 13–22

Key words: myocarditis, idiopathic arrhythmias, dilated cardiomyopathy, infarction-like type, microvascular angina, endomyocardial biopsy.

The Faculty Therapeutic Clinic n.a. Vinogradov of the Sechenov First MSMU, Moscow, Russia.

Миокардит является одним из самых многоликих и трудно распознаваемых заболеваний в клинике внутренних болезней. Не имея, по сути, ни одного специфического симптома, он может имитировать как большинство распространенных заболеваний сердца, так и некоторые относительно редкие формы кардиомиопатий. Вместе с тем, все клинические формы миокардита, безусловно, имеют общие черты и подразумевают единство диагностического подхода.

Современные зарубежные классификации миокардита построены, главным образом, по морфологическому признаку, что связано с прочным утверждением биопсии миокарда в роли “золотого стандарта” диагностики миокардита, несмотря на появление таких методов, как МРТ [1]. Выделяют лимфоцитарный, эозинофильный, гигантоклеточный, активный и пограничный, вирус-позитивный и вирус-негативный варианты миокардита и пр. [1, 2]. Однако их идентификация

должна, на наш взгляд, лишь завершать клиническую диагностику и уточнять агрессивность лечения.

Клиническое разнообразие миокардита наиболее полно отражает отечественная классификация Н.Р. Палеева и соавт. (1981), которая была уточнена авторами в 2002г и не потеряла своей актуальности. В частности, существенную помощь в дифференциальной диагностике миокардита оказывает четко сформулированное представление об основных клинических вариантах последнего: псевдокоронарном, декомпенсационном, псевдоклапанном, аритмическом, тромбоэмболическом, смешанном и малосимптомном. Именно эти синдромы становятся поводом для обращения к врачу и отправной точкой диагностики, в то время как связь дебюта заболевания с перенесенной инфекцией — наиболее специфичное для миокардита анамнестическое указание — нередко отсутствует или не очевидна.

Не менее важным является разнообразие вариантов течения миокардита: от острого, с давностью симптомов до месяца и различной степенью их выраженности (от малозаметных до катастрофических) и подострого миокардита (давность симптомов от месяца до полугода) до хронического, который также может иметь яркое начало, но особенно труден для диагностики при первично хроническом течении, когда дебют трудно бывает распознать во времени. Острые формы, как и обострения хронического миокардита, могут заканчиваться спонтанной или достигнутой в результате лечения ремиссией, однако никогда нельзя полностью исключить возможность повторного (в т.ч. более тяжелого) обострения.

Эти особенности в первую очередь и определяют успешность диагностики миокардита в повседневной практике интерниста и кардиолога. Алгоритм диагностики миокардита, который был разработан нами на основании сопоставления клинико-лабораторно-инструментальных данных с биопсией миокарда, опубликован ранее [3], рисунок 1. Отметим, что одним из наиболее значимых неинвазивных маркеров миокардита является, по нашим данным, уровень антикардиальных антител. Далее мы представим те варианты миокардита, с которыми чаще всего сталкиваемся, и дифференциальная диагностика которых имеет специфические особенности.

Клинические маски миокардита

Безусловно, четкая связь дебюта заболевания или его обострений с перенесенной инфекцией (чаще всего — ОРВИ, но также пневмонией, ангинами различной этиологии, герпетической инфекцией, фурункулезом, розеей и пр.) является наиболее специфичным признаком миокардита, который присутствует во всех диагностических алгоритмах, включая первые рекомендации европейских экспертов от 2013г [1]. Выявление такой связи уже само по себе является поводом для постановки вопроса о миокардите (табл. 1).

Вместе с тем, нарастание кардиологических симптомов на фоне острых инфекционных заболеваний (например, утяжеление стенокардии и более частое развитие инфаркта миокарда) может носить неспецифический характер. О возможности миокардита следует думать при развитии симптомов с некоторым опозданием по отношению к ОРВИ (типично — через 2–4

Таблица 1

Клинические ситуации, в которых необходимо подозревать и активно выявлять или исключать миокардит

анамнестическая связь любых симптомов поражения сердца с перенесенной инфекцией
“идиопатические” аритмии
любые нарушения ритма и проводимости сердца неясной этиологии
синдром ДКМП (“большое сердце”)
систолическая дисфункция без выраженной дилатации камер сердца
микроваскулярная стенокардия
“инфаркт миокарда” при неизменных коронарных артериях
“ишемическая кардиомиопатия” (ДКМП у больных с многососудистым атеросклерозом)
несоответствие степени декомпенсации объему перенесенного инфаркта миокарда
“необъяснимая” декомпенсация у больных с пороками сердца (врожденными и приобретенными), гипертонией, инфекционным эндокардитом
отсутствие улучшения на фоне стойкой абстиненции у больных с алкогольной ДКМП
развитие сердечной недостаточности у больных со злокачественными опухолями
быстрое нарастание сердечной недостаточности при генетических кардиомиопатиях
быстрое нарастание частоты и тяжести аритмий при генетических кардиомиопатиях
синдром некомпактного миокарда левого желудочка
вероятный и возможный диагноз АДПЖ
АДПЖ с прогрессирующей сердечной недостаточностью
преимущественно правожелудочковое поражение сердца (включая полную БПНПГ)
аритмии/ДКМП/микроваскулярная стенокардия у больных с отдельными системными проявлениями (васкулит, полинейропатия, эозинофилия и пр.)
появление признаков поражения сердца у пациентов с любыми аутоиммунными заболеваниями, включая бронхиальную астму
появление признаков поражения сердца у больных с вирусными гепатитами В и С

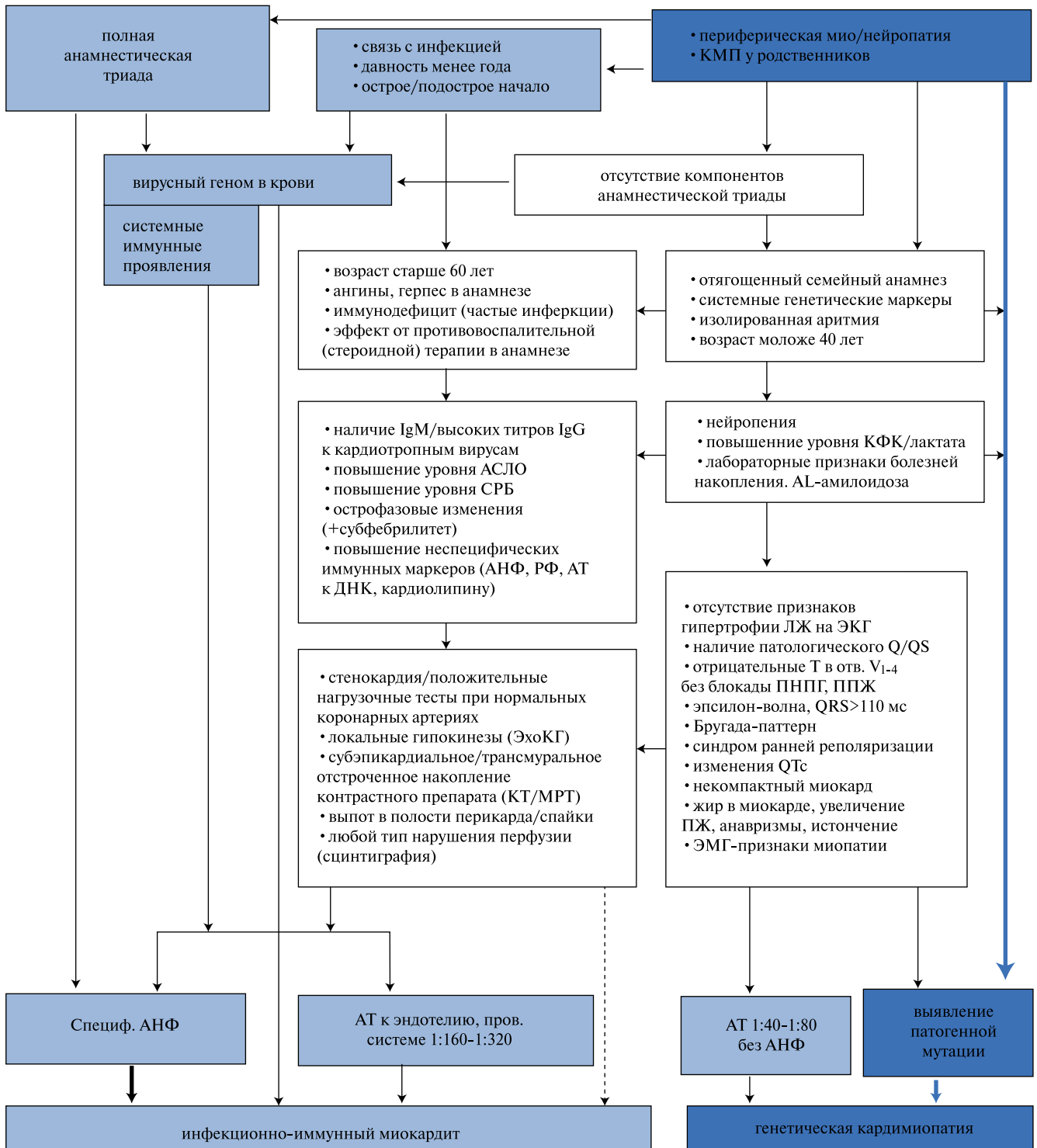


Рис. 1. Алгоритм нозологической диагностики при “идиопатических” аритмиях и синдроме ДКМП (без учета данных биопсии).

Сокращения: АТ — антитела, АНФ — антинуклеарный фактор, КМП — кардиомиопатия, ЛЖ — левый желудочек, ПЖ — правый желудочек, ПНПГ — правая ножка пучка Гиса, ППЖ — поздние потенциалы желудочков.

недели) и, особенно, их последующем прогрессировании; в то же время прямое вирусное повреждение миокарда может развиваться с первых дней болезни. Пусковая роль инфекции не вызывает сомнений. Однако в качестве второй аксиомы диагностики миокардита

следует отметить, что отсутствие связи с инфекцией ни в коей мере не исключает этого диагноза.

I. “Идиопатические” аритмии. Аритмии — одно из основных проявлений любого заболевания сердца. При этом бывает очень не просто оценить, в какой сте-

пени уже установленное заболевание сердца может служить причиной имеющихся у пациента нарушений ритма и проводимости. Наш опыт нозологической диагностики у больных с аритмиями показывает, что латентный миокардит (без признаков сердечной недостаточности) является не только одной из наиболее частых причин “идиопатических” аритмий, но и нередко выявляется у пациентов с аритмиями и ИБС, гипертонией и пр.

В качестве идиопатических обычно рассматривают аритмии с неустановленной причиной у больных без структурных заболеваний (изменений) сердца. Под последними понимают достаточно грубые изменения, которые могут быть выявлены при ЭхоКГ, и с помощью других визуализирующих методик. Вместе с тем, трактовка функциональных изменений (признаки стресс-индуцированной ишемии при неизмененных коронарных артериях, отрицательные зубцы Т на ЭКГ и пр.) уже может вызывать существенные сложности.

В литературе последних двух десятилетий типична постановка вопроса о возможной связи “идиопатических” аритмий с общевоспалительными изменениями (повышением уровня СРБ, интерлейкина-6, фактора некроза опухолей-а и пр., [4]); делаются попытки выявить роль аутоиммунных механизмов (антител к β_1 -адренорецепторам, M_2 -холинорецепторам, I типу кальциевых каналов, нарушений клеточного иммунитета и пр., [5]). Однако природа болезни и причина выработки цитокинов и аутоантител остаются неясными, что не дает оснований для лечения.

Лишь в единичных работах доказана связь аутоиммунных механизмов с морфологическими признаками миокардита [6]. Той же группой авторов еще в 90-х годах были выполнены пионерские работы, показавшие высокую частоту миокардита (21–25% в биоптатах правого желудочка и 66% — в биоптатах межпредсердной перегородки) у 11 и 14 пациентов с резистентной “первичной” мерцательной аритмией [7, 8]. Несколько чаще миокардит удавалось морфологически верифицировать у больных с “идиопатическими” желудочковыми нарушениями ритма и внезапной смертью [9, 10].

Однако эти работы остаются уникальными и не получили выхода в клиническую практику. Выполнив биопсию правого желудочка у 19 пациентов с “идиопатическими” аритмиями (преимущественно мерцательной аритмией), мы выявили признаки активного или пограничного лимфоцитарного миокардита в 78,9% [11]. Его отличало выраженное разнообразие: в 3 случаях миокардит был вирус-положительным (парвовирус В19, вирус Эпштейна-Барр), у 2 пациенток отмечена картина иммунного цитолиза (“люпус-миокардит”, в т.ч. с митозом), еще у 3 преобладала картина васкулита (в т.ч. с эозинофилами в инфильтратах), у 2 диагностирован активный эндокардит; маркером устойчивых аритмий явился субэндокардиальный липоматоз.

Проведя комплексную нозологическую диагностику

(рис. 1) у 190 больных с различными “идиопатическими” нарушениями ритма и проводимости, мы поставили определенный диагноз миокардита 55% из них и вероятный — 21%; еще у 9% диагностировано сочетание миокардита с генетическими формами кардиомиопатий [3]. Таким образом, данные биопсии и неинвазивной диагностики в значительной степени совпали. Что же клинически характеризует пациентов с аритмическим вариантом миокардита?

Среди них преобладали женщины (65%). От больных с первичными (генетическими) аритмиями пациенты с миокардитом отличались более широким возрастным диапазоном — от 17 до 76 лет (в среднем $46,0 \pm 14,7$ лет). Типичны для миокардита сочетания различных желудочковых и наджелудочковых аритмий с нарушениями проводимости. Генетически детерминированные аритмии гораздо чаще носят изолированный характер (желудочковая экстрасистолия, тахикардия; АВ блокады высоких степеней) и манифестируют до 40 лет.

Достаточно убедительная связь дебюта заболевания с инфекцией отмечена у 41% больных с аритмическим вариантом миокардита, острое начало (когда пациент может выделить время появления аритмии) — у 42%, давность симптомов менее года — у 31%; полная анамнестическая триада выявлена лишь у 12% больных. В остальных случаях четких анамнестических оснований подозревать миокардит не было: возможно, это связано с отсутствием декомпенсации и бессимптомным появлением аритмии. Средняя давность появления симптомов составила почти 5 лет (56,0 или 30 [10; 84] мес.). Практически у 60% больных диагностировано первично хроническое течение миокардита.

Более четверти больных (28,8%) были вирус-положительны по крови и/или миокарду, причем в крови выявлялся преимущественно геном вируса Эпштейна-Барр. У большинства из них, как и у вирус-негативных пациентов, были повышены также титры антикардиальных антител (включая специфический АНФ у 61%): изолированный вирусный миокардит составил 3,1% среди больных с миокардитом (16,7% вирус-положительных). При этом высокая иммунная активность коррелировала с выраженностью аритмий (количеством разных видов, частотой приступов и пр.).

В то же время острофазовые показатели встречались редко (повышение СРБ и умеренный лейкоцитоз — у 5%). Стоит отметить, что у 23,2% больных выявлено умеренное увеличение левого предсердия, у 9% — обоих предсердий, что согласуется с данными о возможности изолированного увеличения предсердий вследствие миокардита [12]. Отнесение изолированной атриомегалии к самостоятельным причинам мерцательной аритмии представляется нам необоснованным. Кстати, среди пациентов с миокардитом отмечались случаи типичной вагусной и эктопической мерцательной аритмии.

Таблица 2

Сравнительная характеристика больных с различными вариантами миокардита и невоспалительным синдромом ДКМП

Признак	1 — тяжелый миокардит с острым началом	2 — иммунный миокардит (системные иммунные проявления)	3 — хронический вирусный миокардит	4 — прочие миокардиты (без вируса в крови)	5 — отсутствие миокардита
n	29	18	19	37	27
возраст, лет	37,8±11,9 ^{2,3,4,5}	54,3±11,7 ^{1,5}	50,2±10,7 ¹	50,4±8,8 ¹	45,3±13,9 ^{1,2}
ФК ХСН	3,3±0,7 ^{2,3,4,5}	2,6±0,6 ¹	2,6±0,9 ¹	2,7±0,7 ¹	2,4±1,0 ¹
давность менее 1 года	65,5% ^{2,3,4,5}	38,9% ¹	16,7% ¹	31,6% ¹	22,2% ¹
острое начало	100% ^{2,3,4,5}	50,0% ¹	57,9% ¹	73,7% ¹	59,3% ¹
связь дебюта с инфекцией	79,3% ^{2,3,4,5}	50,0% ^{1,5}	31,6% ¹	31,6% ^{1,5}	14,8% ^{1,2,4}
анамнестическая триада	51,7% ^{2,3,4,5}	11,1% ^{1,5}	5,3% ¹	2,6% ¹	0 ^{1,2}
стенокардия	17,2% ^{2,3}	44,4% ¹	36,8% ¹	44,7%	33,3%
маркеры воспаления	50,0% ⁵	55,6% ⁵	31,6%	28,9%	11,5% ^{1,2}
вирусный геном в крови	32,0% ^{3,4,5}	11,1% ³	100% ^{1,2,4}	0 ^{1,3}	0 ¹
вирусный геном в миокарде	10 из 12 (83,3%)	1 из 5 (20,0%)	5 из 5 (100%)	9 из 10 (90,0%)	1 из 5 (20,0%)
специфический АНФ	10 из 27 (37,0%)	9 из 15 (60,0%) ⁵	7 из 18 (38,9%)	18 из 38 (47,4%)	3 из 20 (15,0%) ¹
полная блокада ЛНПГ	39,3% ³	18,8%	11,1% ¹	24,3%	26,9%
наличие Q/QS	20,7% ⁴	5,6%	15,8%	2,6% ¹	25,9%
гипертрофия ЛЖ (ЭКГ)	65,5% ^{2,4,5}	33,3% ¹	36,8%	15,8% ¹	29,6% ¹
КДР ЛЖ, см	6,7±1,6	6,4±1,0	6,5±0,6	6,6±1,0	6,7±0,8
ФВ ЛЖ, %	21,3±12,6 ^{2,3,4,5}	36,6±10,3 ^{1,5}	30,2±11,0 ¹	31,6±9,9 ¹	29,7±8,6 ^{1,2}
коэффициент дисфункции миокарда	2,8±1,3 ^{2,3,4,5}	6,2±2,3 ^{1,4,5}	4,7±2,0 ¹	4,9±1,8 ^{1,2}	4,6±1,8 ^{1,2}
индекс дисфункции миокарда	86,9±16,9 ^{2,3,4,5}	101,2±8,4 ¹	95,6±10,9 ¹	97,7±10,7 ¹	97,2±7,7 ¹
VTI, см	7,3±2,1 ^{2,4,5}	16,8±0,4 ^{1,3,4}	9,4±3,1 ^{2,5}	10,7±1,8 ^{1,2}	14,1±5,0 ^{1,3}
митральная регургитация	2,4±0,8 ^{2,3,4,5}	1,3±1,0 ¹	1,3±0,9 ¹	1,7±0,9 ¹	1,7±1,0 ¹
dp/dt, мм рт.ст.	620,2±263,7	920,2±174,1	612,8±182,8	683,6±216,3	926,9±525,2
E/A	3,0±0,6 ^{2,3,4,5}	1,9±1,2 ¹	1,7±1,0 ¹	1,5±1,0 ¹	1,7±1,0 ¹
ПЖ, см	3,4±0,6 ²	2,8±0,5 ^{1,4}	2,9±0,9	3,3±0,9 ²	3,3±0,8
трикуспидальная регургитация	1,9±0,9 ^{2,3,4}	0,7±0,9 ^{1,4}	1,1±1,0 ¹	1,2 [0,5; 2,0] ^{1,2}	1,5±1,0
СДЛА, мм рт.ст.	53,3±13,1 ^{3,4,5}	50,0±16,0	38,0±14,6 ¹	42,5±17,2 ¹	41,8±18,0 ¹
летальность за год	13 (44,8%) ^{2,4,5}	1 (5,6%) ^{1,3}	5 (26,3%) ^{2,4}	2 (5,4%) ^{1,2}	5 (18,5%) ¹

Примечание: ^{1,2,3,4,5} — достоверные различия между соответствующими подгруппами (p<0,05).

Наконец, следует сказать о том, что наличие активного миокардита было доказано морфологически у пациентов с аритмиями в сочетании с 70% стенозом правой коронарной артерии (n=1) и артериальной гипертонией без выраженной гипертрофии левого желудочка (n=5). Всего гипертензия различной степени имела в анамнезе почти у половины больных с миокардитом, но она не могла в полной мере объяснить развитие аритмий. То же касается коронарного атеросклероза. Наличие упорного и необъяснимого аритмического синдрома должно рассматриваться как повод для исключения миокардита и у пациентов с уже диагностированными болезнями сердца (табл. 1).

II. Синдром ДКМП. Введение нами этого термина обусловлено тем фактом, что диагноз ДКМП (дилатационной кардиомиопатии), по сути своей нозологический и в строгом смысле применимый лишь к генетическим и идиопатическим формам, фактически ставится всем пациентам с дилатацией камер сердца и сниже-

нием его сократимости при отсутствии явных признаков ИБС, пороков и гипертонического сердца (а порой и в этих случаях). Выявление синдрома ДКМП подразумевает дальнейший диагностический поиск, одной из главных целей которого является миокардит.

Именно у этой категории больных с подозрением на миокардит наиболее часто проводится биопсия миокарда, однако результаты ее по литературным данным весьма разноречивы. Так, частота обнаружения морфологических признаков миокардита варьирует в пределах от 0 (при наличии вирусов в миокарде у 2/3 больных, [13]) до 47% [14] и выше, частота выявления вирусного генома — от 11,8% (без определения парвовируса В19, [15]) до 67,4% [13]. Различия во многом связаны с критериями отбора пациентов (острота процесса и пр.). В этой ситуации особенно значимым становится анализ клинической информации и особенностей течения заболевания.

По нашим данным, при морфологическом исследо-

вании миокарда у 42 больных с синдромом ДКМП признаки изолированного миокардита выявлены в 66,7%, его сочетание с генетическими формами — в 19%, вирусный геном в миокарде — у 66,7% (преимущественно в сочетании с признаками миокардита) [3]. Применение комплексного клинико-морфологического подхода у 130 пациентов с синдромом ДКМП позволило поставить диагноз определенного миокардита 53% больных, вероятного — 10%, сочетания миокардита и различных генетических кардиомиопатий — еще 17%. Таким образом, данные также фактически совпали с биопсией.

Морфологическими особенностями миокардита, протекающего под маской ДКМП, были, помимо обнаружения вирусов (парвовирус В19, вирусы герпеса 6 типа, простого герпеса, Эпштейна-Барр, цитомегаловирус, в 36% — микст-инфекция) и соответствующих маркеров (вирусных клеток с крупными ядрами по типу койлоцитов, гидропической дистрофии), высокая частота гипертрофии и дистрофии кардиомиоцитов с перинуклеарным лизисом цитоплазмы, продуктивного васкулита, эндокардита и склероза, в т.ч. крупноочагового у 19% больных.

Возраст больных миокардитом с дилатацией сердца (т.н. воспалительная кардиомиопатия) составил от 16 до 75 лет (в среднем — $47,3 \pm 12,2$ лет), в 2/3 случаев это были мужчины. Также отмечена невысокая частота выявления полной анамнестической триады (18,4%), что и создает основные диагностические трудности. По отдельности давность симптомов до года, острое начало и четкая связь с инфекцией отмечены примерно у 40% больных. Средняя давность появления симптомов составила 3,5 года (43,9 или 18,0 [6,0; 60,0] мес.), что несколько меньше, чем при аритмическом варианте (и объясняется, вероятно, тяжестью течения и более ранним обращением к врачу). В то же время первично хроническое течение миокардита отмечено уже в 69% случаев.

Закономерным представляется и более частое выявление острофазовых показателей у пациентов с декомпенсированным вариантом миокардита (лейкоцитоз — у 11%, СРБ — более чем у 30%, хотя бы один из маркеров — у 39%); у 23% больных выявлено повышение хотя бы одного из иммунных маркеров (γ -глобулины, АНФ, антитела к ДНК, кардиолипину, снижение уровня комплемента и пр.). Частота обнаружения вирусного генома в крови не отличалась от пациентов с аритмиями (28,1%), однако вирус-позитивными по крови/миокарду оказались 44,7% больных.

Изолированный вирусный миокардит составил всего 4,9% (10,9% среди вирус-позитивных больных с миокардитом): в подавляющем большинстве случаев персистенция вируса сопровождалась выработкой антикардиальных антител, в т.ч. специфического АНФ в 49%. Эти данные расходятся с сообщениями европейских авторов о редкости одновременного обнаружения

вирусов и антикардиальных антител [16] и определяют подходы к терапии (противовирусной и иммуносупрессивной одновременно). Интересно, что высокая иммунная активность миокардита коррелировала с меньшей тяжестью сердечной недостаточности.

Необходимо отметить, что миокардит у пациентов с синдромом ДКМП отличался выраженным клиническим полиморфизмом, что позволило выделить 4 его варианта (табл. 2): тяжелый миокардит с острым началом, решающей ролью вирусной инфекции, относительно невысоким иммунным ответом и максимальной летальностью (28,2%); наиболее благоприятный миокардит у больных с системными иммунными проявлениями, протекающий при относительно скромном участии вирусов, но с высокой частотой васкулита (17,5%); хронический вирусный миокардит, длительно и неуклонно прогрессирующий в отсутствие терапии (18,4%); прочие миокардиты, в т.ч. вирус-позитивные по миокарду, которые не могут быть отнесены к первым 3 вариантам (35,9%).

Вероятно, при сходных этиологических факторах развитие миокардита по тому или иному сценарию в наибольшей степени определяется реактивностью макроорганизма (по И.В. Давыдовскому, “патогенез есть свойство реагирующего субстрата”). В целом неспособность организма элиминировать вирус является одним из главных факторов неблагоприятного прогноза. Для части пациентов с тяжелым течением миокардита была характерна повторная инфекция (вирусная, вслед за бактериальной, и наоборот) в дебюте.

В то же время преобладание иммунных механизмов над инфекционными (определенная гиперреактивность) в целом отражает более благоприятное состояние макроорганизма и может рассматриваться как субстрат для эффективной иммуносупрессивной терапии. Важно отметить: данный вариант миокардита нельзя считать исключительно иммунным, поскольку у 1/2 больных имеется четкая связь с инфекцией, а у небольшой части выявлен вирусный геном в крови и миокарде (табл. 2).

Все представленные варианты следует расценивать как инфекционно-иммунный миокардит, практически отсутствующий в зарубежных классификациях. Авторы европейских рекомендаций выделяют вирусный миокардит и аутоиммунный (всегда вирус-негативный) в рамках “больших” аутоиммунных заболеваний; при этом все прочие случаи вирус-негативного миокардита рассматриваются как идиопатические [1]. Такой подход приводит, на наш взгляд, к неоправданному отказу от иммуносупрессивной терапии у всех вирус-позитивных больных, независимо от степени иммунной активности.

При быстром развитии тяжелой дисфункции миокарда вследствие воспаления резкое снижение ФВ левого желудочка существенно опережает его дилата-

цию (табл. 1). Этот факт стал основанием для введения нами двух расчетных показателей, которые оказывают помощь в дифференциальной диагностике с невоспалительной ДКМП (табл. 2): коэффициента дисфункции миокарда (ФВ/КДР, см; неблагоприятны значения <4,0) и индекса дисфункции миокарда (ФВ+КДР, см; неблагоприятны значения <90). Особенно ярко видны различия по этим показателям между 1-м и 2-м вариантами миокардита.

Наконец, следует подчеркнуть, что миокардит может вносить существенный вклад в прогрессирование дисфункции миокарда у пациентов с алкогольной ДКМП. Об этом можно думать при развитии максимально выраженной декомпенсации уже на фоне длительной абстиненции. Известно, что сам алкоголь может выступать в роли индуктора миокардита, при котором антигенами становятся органеллы погибших вследствие миолиза кардиомиоцитов. Кроме того, диагноз вирусного миокардита был нами морфологически подтвержден у больных с двустворчатым аортальным клапаном, ДМПП, перенесенным инфекционным эндокардитом; возможны и другие сочетания (табл. 1).

III. Паранеопластический миокардит? Данный клинический вариант миокардита отсутствует в наиболее полной этиологической классификации Н.Р. Палеева и соавт., в базовом американском руководстве по миокардитам [2], в отечественных работах по паранеопластическому синдрому (упоминается лишь в рамках вторичного дерматомиозита) и вынесен в подзаголовок со знаком вопроса. Имеются лишь единичные описания подобных случаев в литературе: гигантоклеточный миокардит у больного с раком легких [17]; кардиомиопатия Такотсубо при гипернефроме [18]. Тем не менее, нам кажется исключительно важным привлечь внимание читателя к этой проблеме (табл. 1).

Среди 130 наших пациентов с синдромом ДКМП злокачественные опухоли (легкого, почек, желудка) были диагностированы в 4 случаях (3,1%), причем оба заболевания были выявлены одновременно, поражение миокарда не было связано с лечением опухоли. В результате дальнейшего нозологического поиска у 3 из них диагностирован миокардит и лишь в одном случае состояние расценено как первичная (идиопатическая) ДКМП.

Ни в одном из 3 случаев миокардит не был подтвержден морфологически (в связи с чем мы сохраняем знак вопроса), однако в его пользу свидетельствовали острота развития дисфункции миокарда в относительно позднем возрасте (от 50 лет и старше), высокие титры антикардиальных антител, а также IgG к цитомегаловирусу. В развитии миокардита могут играть роль паранеопластические иммунные реакции (особенно при гипернефроме) и активация вирусной инфекции на фоне опухолевой иммуносупрессии.

Эта связь подтверждается и катамнезом: два пациента были успешно прооперированы по поводу гипер-

нефромы и рака желудка с метастазами в печень (в последнем случае проведен также полный курс химиотерапии с предшествующей терапией ганцикловиром). На этом фоне состояние сердца стабильно улучшилось, пациент с раком желудка самостоятельно отменил все кардиотропные препараты после операции, что не привело к ухудшению его состояния. После химиотерапии отмечена полная нормализация ФВ ЛЖ (с 30% до 55%), что позволяет думать не только об эффекте подавления опухоли, но и о позитивном влиянии цитостатиков на сердце.

Стоит упомянуть также больную, у которой после радикального удаления миксомы левого предсердия сохранялись устойчивые к лечению микроваскулярная стенокардия и мерцательная аритмия, стабильно высокие титры антикардиальных антител, отмечен положительный ответ на мягкую иммуносупрессивную терапию. Кроме того, мы наблюдали выраженное обострение ранее успешно пролеченного аритмического варианта миокардита у пациентки 38 лет на фоне развития рака молочной железы.

Во всяком случае, синдром ДКМП или иные проявления миокардита на фоне злокачественной опухоли не должны становиться противопоказанием к радикальному лечению (при отсутствии критической дисфункции левого желудочка): напротив, есть основания рассчитывать на их регресс после радикального лечения опухоли.

IV. “Инфаркт миокарда” с неизменными коронарными артериями и миокардит при ИБС. Вопросы соотношения миокардита, острых и хронических ишемических проявлений и собственно ИБС (коронарного атеросклероза) остаются в ряду наименее изученных и одновременно наиболее актуальных в проблеме миокардита.

Инфаркт миокарда с неизменными коронарными артериями (Myocardial infarction with normal coronary arteries, MINCA) — прочно устоявшееся в англоязычной литературе понятие; его частота оценивается на уровне 5–25% [19]. В ряду заболеваний, с которыми необходимо дифференцировать MINCA, миокардит занимает одно из первых мест. По данным клиники Шаритэ, среди 24 пациентов с инфарктоподобной клиникой (боли, подъем сегмента ST и повышение уровня тропонина), вирусный геном в миокарде был выявлен в 71% (парвовирус В19 у 12 больных) при наличии морфологических признаков миокардита лишь у 1 [20].

Возможно, в работах U. Kühl используются излишне жесткие критерии миокардита: по другим данным, при одновременном использовании МРТ и биопсии миокарда у 82 пациентов с острыми ангинозными болями, положительным тропонином и интактными коронарными артериями диагноз миокардита был верифицирован в 95% случаев [21]; эксперты настоятельно рекомендуют проведение биопсии в подобных случаях [1]. Можно думать о прямом (в т.ч. эндотелиотропном) повреждаю-

щем действии вируса. Во всяком случае, повышение уровня тропонина говорит о развитии некроза миокарда, хотя МР-изменения, в отличие от истинного инфаркта, локализованы субэпикардиально.

По-видимому, необходимо различать две клинические ситуации, связанные с миокардитом. В первом случае речь идет о воспалительном некрозе миокарда, клинические проявления которого полностью соответствуют диагностическим критериям инфаркта миокарда, но при этом не формируются стойкие постинфарктные изменения на ЭКГ, отличны от инфаркта данные МРТ, отсутствует рубцовое поражение по данным сцинтиграфии и стойкие гипо/акинезы при ЭхоКГ.

Мы наблюдали 10 пациентов с подобной клинической картиной. Их отличали молодой возраст (от 18 до 37 лет, в среднем — $25,6 \pm 6,0$ лет), мужской пол (90%), развитие симптомов на высоте ОРВИ, интенсивные боли в грудной клетке, которые стали поводом для обращения к врачу, постепенный (в течение нескольких дней-недель) регресс исходных изменений на ЭКГ (подъема сегмента ST, отрицательных зубцов T). Одному из пациентов на догоспитальном этапе был выполнен системный тромболизис (без эффекта).

Лишь в двух случаях отмечалось выраженное снижение ФВ, которая в течение полугода полностью нормализовалась. Геном вируса Эпштейна-Барр в крови был выявлен у 1 больного. Несмотря на остроту процесса, значимое повышение титра антикардиальных антител при первом исследовании отмечено в половине случаев. Всем пациентам был поставлен диагноз “острый миокардит/миоперикардит”, иммуносупрессивная терапия была достаточно мягкой (аминохинолины); в последующем рецидивов не отмечено.

Во втором случае мы имеем дело с развитием тяжелого некроза миокарда, который не только клинически, но и, по данным инструментальных методов, практически неотличим от истинного инфаркта миокарда (во всех случаях исключена патология коронарных артерий): на ЭКГ формируются комплексы QS, при ЭхоКГ выявляются зоны гипо/акинеза (в т.ч. с пристеночным тромбозом), при сцинтиграфии, МСКТ, МРТ — необратимые рубцовые изменения. При этом интерпретация отсроченного накопления контрастного препарата в миокарде бывает сложна: может выявляться субэндокардиальный (“коронарный”) паттерн.

Инфарктоподобная симптоматика развивается в дебюте болезни и сразу приводит к тяжелой дисфункции миокарда со снижением ФВ и сердечной недостаточностью. В дальнейшем сохраняется картина ДКМП (именно на этом этапе к нам обращались подобные пациенты), хотя в результате базисного лечения миокардита и кардиотропной терапии, как правило, удается достичь положительной динамики. Подобный дебют хронического миокардита отмечен нами примерно у 8% больных с картиной ДКМП и чаще свидетельствует о неблагоприятном прогнозе.

У 2 пациентов (мужчин) мы наблюдали острый инфарктоподобный дебют с формированием комплексов QS при саркоидозе сердца, на возможность которого указывали нетипичная для миокардита блокада правой ножки пучка Гиса, выраженное вовлечение в процесс правого желудочка (табл. 1). У одного из пациентов поражение сердца в сочетании с упорным двусторонним плевральным выпотом опережало поражение внутригрудных лимфоузлов и легких почти на 5 лет; еще до начала стероидной терапии в крови был выявлен вирус Эпштейна-Барр.

Кроме того, можно предполагать возможность вовлечения в воспалительный процесс при миокардите крупных коронарных артерий. При МСКТ/коронарографии мы ни разу не наблюдали признаков коронарита, описанных при системных васкулитах, однако дважды столкнулись с осложнениями высокоактивного хронического миокардита, причиной которых при доказанном отсутствии коронарного атеросклероза мог быть васкулит. В первом случае отмечались повторные эпизоды острого коронарного синдрома, один из которых протекал с диссекцией передней межжелудочковой артерии, ее тромбозом и инфарктом (проведено экстренное стентирование); во втором развился фатальный инфаркт миокарда вследствие тромбоза ствола левой коронарной артерии (на фоне приема варфарина с оптимальным уровнем МНО).

Существенно чаще, чем инфарктоподобная симптоматика, у пациентов с миокардитом встречается микровазкулярная стенокардия, которая может лидировать в клинической картине (табл. 1). Наконец, возможны истинные сочетания миокардита с ИБС, а также артериальной гипертензией, что обусловлено высокой частотой этих заболеваний в популяции и развитием миокардита у пациентов средних и старших возрастных групп. Среди наших больных с воспалительной природой аритмий и синдрома ДКМП (в т.ч. морфологически подтвержденным миокардитом) гемодинамически значимые стенозы коронарных артерий (>50%) выявлены у 10,7% и 14,8% обследованных, артериальная гипертензия 2–3 ст. без признаков гипертонического сердца — у 24,1% и 37,5% пациентов.

Отметим, что даже наличие инфаркта миокарда в анамнезе не исключает последующего развития миокардита, что подтверждают и наш анализ интраоперационных биоптатов у 2 пациентов с картиной “ишемической кардиомиопатии”. Природа этого миокардита не вполне ясна. Нельзя исключить вторичную иммунную реакцию (миокардиальный вариант синдрома Дресслера), которая по каким-то причинам развивается у небольшой части больных (что подтверждается у них резким повышением титра антикардиальных антител в сравнении с нормальными титрами у остальных) и приводит к неадекватно тяжелому течению постинфарктного периода. Возможно, причины банальны — в анамнезе у таких пациентов отмечена пневмония, а в миокарде мы находили вирусы (в т.ч. микст-инфекцию).

V. “Необъяснимая” декомпенсация при генетических кардиомиопатиях. Постановка диагноза той или иной генетически детерминированной кардиомиопатии сама по себе достаточно сложна и обычно рассматривается врачом как окончательный результат диагностического поиска. Однако даже после генетической верификации диагноза вопросы, к сожалению, не заканчиваются. На фоне медленного прогрессирования, свойственного многим первичным болезням миокарда, могут возникать периоды резкого и необъяснимого ухудшения, которые требуют исключения миокардита.

Несмотря на то, что сочетание миокардита и генетических кардиомиопатий кажется вполне естественным (ускоренный запуск аномальной генетической программы под действием вирусов, облегченное развитие воспаления в генетически неполноценном миокарде), оно отсутствует в классификациях и удивительно редко упоминается в литературе. Так, в единичных работах с применением биопсии показана возможность развития миокардита при гипертрофической кардиомиопатии [22], миопатии Дюшена [23]. Лишь при аритмогенной дисплазии правого желудочка (АДПЖ) миокардит рассматривается как типичный компонент болезни, который вносит заметный вклад в клиническую картину, но, как считается, не требует лечения [24, 25].

Среди наших пациентов миокардит выявлен у 11 из 20 больных с АДПЖ (в т.ч. вирусный — у 3 и подтвержденный морфологически — у 2), у 21 из 40 больных с компактным миокардом (в т.ч. вирусный — у 12 и морфологически подтвержденный — у 10), по одному пациенту имели сочетания миокардита и некомпактного миокарда с АДПЖ и генетической миопатией неуточненного характера. Создается впечатление о повышенной тропности вируса герпеса 6 типа к генетически неполноценному миокарду. Диагностирован также фатальный вирус-негативный миокардит у пациента с десминопатией. В целом такое сочетание чаще встречалось у пациентов с ДКМП, чем с изолированными аритмиями.

Подробная характеристика миокардита у больных с синдромом некомпактного миокарда и АДПЖ дана в наших публикациях на эти темы (в т.ч. предложена классификация АДПЖ с учетом наличия миокардита [26, 27]). Отметим лишь, что подозревать присоединение миокардита следует во всех случаях быстрого нарастания сердечной недостаточности либо появлении упорных нарушений ритма (в т.ч. устойчивой желудочковой тахикардии) при ранее стабильном течении болезни (табл. 1). Кроме того, вирусный миокардит может приводить к резкому усилению свойственной этим больным микроваскулярной недостаточности и вызывать развитие некроза с инфарктоподобной клиникой. При этом сам некомпактный слой может быть впервые выявлен только после того, как пациент обратился к врачу с проявлениями миокардита.

При АДПЖ клиническая картина складывается из взаимодействия генетических факторов и воспаления: роль

патогенных мутаций максимальна при развернутом аритмическом варианте болезни (с пароксизмами устойчивой желудочковой тахикардии), в то время как миокардит вносит решающий вклад в развитие бивентрикулярной формы с застойной сердечной недостаточностью; у таких больных становится особенно трудна диагностика самой АДПЖ, аритмии могут уходить на второй план. Подозревать это заболевание следует во всех случаях необъяснимого увеличения правого желудочка. С другой стороны, любая дилатация правых отделов (в т.ч. при изолированном миокардите, саркоидозе) может имитировать большие ЭКГ-критерии АДПЖ, включая ϵ -волну.

Нам представляется несомненным, что верификация миокардита у больных с генетическими кардиомиопатиями не только имеет принципиальное значение для понимания сути болезни, но и открывает перспективы поиска оптимальных методов их лечения.

VI. Латентные (мягкие) формы “больших” системных болезней. Хорошо известна возможность развития аутоиммунного миокардита в рамках большинства диффузных болезней соединительной ткани, ряда системных васкулитов: синдрома Черга-Стросс, болезни Такаясу, синдрома Кавасаки, пурпуры Шенлейна-Геноха, гранулематоза Вегенера. Оговоримся лишь, что и у таких пациентов миокардит может быть индуцирован вирусами (в т.ч. на фоне агрессивной иммуносупрессии), а также применением антицитотоксических препаратов.

У части больных речь идет, по-видимому, о простом сочетании разных болезней с аутоиммунным патогенезом (миокардит и бронхиальная астма, неспецифический язвенный колит, псориаз, тиреоидит и пр.). Вместе с тем, встречаются пациенты с миокардитом, у которых характер сопутствующих иммунных проявлений вызывает явные ассоциации и заставляет думать о единой болезни, однако до критериев больших иммунных заболеваний они “не дотягивают”.

В частности, мы наблюдали случаи миокардита с резким повышением лабораторных маркеров системной красной волчанки (АНФ, антител к ДНК, кардиолипину, LE-клеток), артралгиями и обратимым гломерулонефритом в одном случае и развернутым антифосфолипидным синдромом (с повторными венозными тромбозами и некрозами кожи) в другом. У двух пациентов отмечен сходный симптомокомплекс, который протекал волнообразно и мог расцениваться как мягкий вариант синдрома Черга-Стросс (неклассифицируемый васкулит?): умеренная эозинофилия, аритмии и микроваскулярная стенокардия, полинейропатия, геморрагическая сыпь, бронхиальная астма.

Одной из этих больных была выполнена биопсия миокарда, при которой подтверждено наличие пограничного миокардита с продуктивным васкулитом. Системный васкулит был диагностирован и у пациента с резистентной мерцательной аритмией (но без иных клинических проявлений): в миокарде выявлен миоэндокардит с примесью эозинофилов и продуктивным

васкулитом, в биоптатах кожи — лейкокластический васкулит. В то же время мы ни разу не наблюдали некротического васкулита, свойственного системным болезням; также ни в одном случае не были выявлены ANCA. Вероятно, причина стертой клиники таких васкулитов может лежать на генетическом уровне.

Отмечены также системные проявления вирусных инфекций у пациентов с миокардитом. У больной с длительной персистенцией в крови вируса Эпштейна-Барр, наряду с аритмическим миокардитом, отмечались тяжелый синдром хронической усталости, синдром Шегрена и моноклональная гаммапатия. Противовирусная терапия оказала отчетливый положительный эффект. В 3 случаях инфекция вирусом Эпштейна-Барр и цитомегаловирусом сопровождалась тяжелым гепатитом. Кроме того, для некоторых больных с тяжелым миокардитом было характерно особенно быстрое прогрессирование холестаза и печеночно-клеточной недостаточности: с учетом высокого уровня антител к гладкой мускулатуре нельзя исключить аутоиммунную природу поражения печени.

Миокардит относится к известным иммунным проявлениям вирусных гепатитов [28]. Маркеры вирусных гепатитов В (n=9, в т.ч. ДНК HBV у 3) и С (n=4) выявлены нами у пациентов как с аритмиче-

ским, так и с декомпенсированным вариантами миокардита, причем в одном случае миокардит верифицирован с помощью биопсии. Возможная этиологическая роль вирусов гепатита подтверждается тем, что проводившееся у двух больных противовирусное лечение сопровождалось не только регрессом клинической симптоматики (аритмии, сердечная недостаточность), но и нормализацией ФВ. По-видимому, развитие миокардита должно быть одним из доводов в пользу противовирусной терапии у таких пациентов.

Заключение

Представлен анализ тех вариантов миокардита, с которыми мы по преимуществу имеем дело в повседневной клинической практике сегодня: наряду с классическими проявлениями миокардита (острое появление симптомов после перенесенной ОРВИ), приходится видеть его первично хроническое течение у пациентов с “идиопатическими” аритмиями и синдромом ДКМП, дифференцировать миокардит с острыми и хроническими формами ИБС, выявлять его сочетания с различными генетическими кардиомиопатиями и сталкиваться со стертыми формами “больших” системных васкулитов и болезней соединительной ткани.

Литература

1. Caforio AL, Pankuweit S, Arbustini E, et al. Current state of knowledge on aetiology, diagnosis, management, and therapy of myocarditis: a position statement of the European Society of Cardiology Working Group on Myocardial and Pericardial Diseases. *Eur Heart J* 2013; 34 (33): 2636–48.
2. Myocarditis. From Bench to Bedside. Ed. by L. T. Cooper.— New Jersey: Humana Press, 2003, 634 p.
3. Blagova OV, Nedostup AV, Kogan EA, et al. Clinical and morphological approach to diagnosis of “idiopathic” arrhythmias and dilated cardiomyopathy syndrome as a basis for differentiated therapy. Part I (Diagnostics). *Razionalnaya farmakoterapiya v kardiologii*, 2014; 10 (1): 62–72. Russian. (Благова О. В., Недоступ А. В., Коган Е. А. и др. Клинико-морфологический подход к диагностике “идиопатических” аритмий и синдрома ДКМП как основа дифференцированной терапии. Часть I (диагностика). *Рациональная фармакотерапия в кардиологии*, 2014; 10 (1): 62–72).
4. Gedikli O, Dogan A, Altuntas I, et al. Inflammatory markers according to types of atrial fibrillation. *Int J Cardiol*. 2007; 120 (2): 193–7.
5. Bekbosynova MS, Nikitina TA, Golitsyn SP, et al. C-reactive protein level and rate of detection of autoantibodies to beta (1) -adrenoreceptors in patients with supraventricular tachyarrhythmias. *Kardiologiya*, 2006; 46 (7):55–61. Russian. (Бекбосынова М. С., Никитина Т. Я., Голицын С. П. и др. Уровень С-реактивного белка и частота выявления аутоантител к $\beta 1$ -адренорецепторам у больных с наджелудочковыми тахикардиями. *Кардиология*, 2006; 46 (7): 55–61).
6. Brisinda D, Sorbo AR, Venuti A, et al. Anti- β -adrenoreceptors autoimmunity causing “idiopathic” arrhythmias and cardiomyopathy. *Circ J*. 2012; 76 (6): 1345–53.
7. Frustaci A, Caldarulo M, Buffon A, et al. Cardiac biopsy in patients with “primary” atrial fibrillation. Histologic evidence of occult myocardial diseases. *Chest*. 1991; 100 (2): 303–6.
8. Frustaci A, Chimenti C, Bellocci F, et al. Histological substrate of atrial biopsies in patients with lone atrial fibrillation. *Circulation*. 1997; 96 (4): 1180–4.
9. Hosenpud JD, McAnulty JH, Niles NR. Unexpected myocardial disease in patients with life threatening arrhythmias. *Br Heart J*. 1986; 56 (1): 55–61.
10. Fragkouli K, Vougiouklakis T. Sudden cardiac death: an 11-year postmortem analysis in the region of Epirus, Greece. *Pathol Res Pract*. 2010; 206 (10): 690–4.
11. Blagova OV, Nedostup AV, Kogan EA, et al. Possibilities myocardial biopsy in the diagnosis of myocarditis verification in patients with idiopathic arrhythmias. *Kardiologiya*. 2013; 53 (11): 21–30.
12. Habara M, Fujieda H, Nakamura Y. Images in cardiology. Atrial myocarditis: a possible cause of idiopathic enlargement of bilateral atria. *Heart*. 2006; 92 (6): 842.
13. Kühl U, Pauschinger M, Noutsias M, et al. High prevalence of viral genomes and multiple viral infections in the myocardium of adults with “idiopathic” left ventricular dysfunction. *Circulation*. 2005; 111 (7): 887–93.
14. Tsukada B, Terasaki F, Shimomura H, et al. High prevalence of chronic myocarditis in dilated cardiomyopathy referred for left ventriculoplasty: expression of tenascin C as a possible marker for inflammation. *Hum Pathol*. 2009; 40 (7): 1015–22.
15. Hufnagel G, Pankuweit S, Richter A, et al. The European Study of Epidemiology and Treatment of Cardiac Inflammatory Diseases (ESETCID). First epidemiological results. *Herz*. 2000; 25 (3): 279–85.
16. Frustaci A, Chimenti C, Calabrese F, et al. Immunosuppressive therapy for active lymphocytic myocarditis: virological and immunologic profile of responders versus nonresponders. *Circulation*. 2003; 107 (6): p. 857–63.
17. Benisch BM, Josephson M. Subacute (giant cell) thyroiditis and giant cell myocarditis in patient with carcinoma of lung. *Chest*. 1973; 64 (6): 764–5.
18. Vieira MS, Antunes N, Carvalho H, Torres S. Renal cell carcinoma presenting as a stress cardiomyopathy. *Eur Heart J Cardiovasc Imaging*. 2013; 14 (2): 192.
19. Niccoli G, Scalone G, Crea F. (Acute myocardial infarction with angiographically normal coronary arteries: what are we missing?). (Article in Italian). *G Ital Cardiol (Rome)*. 2013; 14 (12): 817–27.
20. Kühl U, Pauschinger M, Bock T, et al. Parvovirus B19 infection mimicking acute myocardial infarction. *Circulation*. 2003; 108 (8): 945–50.
21. Baccouche H, Mahrholdt H, Meinhardt G, et al. Diagnostic synergy of non-invasive cardiovascular magnetic resonance and invasive endomyocardial biopsy in troponin-positive patients without coronary artery disease. *Eur Heart J*. 2009; 30 (23): 2869–79.
22. Frustaci A, Verardo R, Caldarulo M, et al. Myocarditis in hypertrophic cardiomyopathy patients presenting acute clinical deterioration. *Eur Heart J*. 2007; 28 (6): 733–40.
23. Mavrogeni S, Papavasiliou A, Spargias K, et al. Myocardial inflammation in Duchenne Muscular Dystrophy as a precipitating factor for heart failure: a prospective study. *BMC Neurol*. 2010; 10: 33.
24. Campuzano O, Alcalde M, Iglesias A, et al. Arrhythmogenic right ventricular cardiomyopathy: severe structural alterations are associated with inflammation. *J Clin Pathol*. 2012; 65 (12): 1077–83.
25. Fontaine G. The multiple facets of right ventricular cardiomyopathies. *Eur Heart J*. 2011; 32 (9): 1049–51.
26. Blagova OV, Nedostup AV, Morozova NS, et al. Arrhythmogenic right ventricular dysplasia: polymorphism of clinical manifestations. *Kardiologiya*. 2012; 52 (4): 85–94.
27. Blagova OV, Nedostup AV, Sedov VP, et al. Noncompaction myocardium as a primary phenomenon or consequence of myocardial dysfunction: clinical masks of the syndrome. *Kardiologiya*. 2012; 52 (11): 17–26.
28. Kawai C, Matsumori A. Dilated cardiomyopathy update: infectious-immune theory revisited. *Heart Fail Rev*. 2013; 18 (6): 703–14.